

México D. F. a 1° de marzo de 2006

INFORME MÉDICO AUDIOLÓGICO

Nombre: Adriana Tapia Mora.

Edad: 36 años.

Sexo: Fem.

Paciente quien acude a valoración por hipoacusia bilateral de 20 años de evolución, sin causa aparente, inicio insidioso, evolución estable, detectado por fallas a la discriminación fonémica a voz de intensidad normal.

Acúfeno unilateral derecho de año y medio de evolución, de tono agudo, ocasional, leve intensidad y duración, no interfiere con el sueño ni la audición.

Vértigo objetivo rotatorio ocasional, de 4 años de evolución, relacionado a cambios posturocefálicos bruscos, de moderada intensidad, duración de hasta 5 minutos, sin sintomatología vagal.

Sensación de plenitud ótica unilateral izquierda del mismo tiempo de evolución, ocasional, no cede con maniobras de Valsalva.

Valorada en octubre del 2004 por ORL, detectando otitis micótica derecha, canalizándola al Hospital Juárez en donde se le indicó tratamiento no especificado así como limpiezas de oídos cada mes desde hace año 3 mes, con lo que cedió el

Acúfeno, el vértigo y la plenitud ótica, persistiendo la hipoacusia. Muestra audiometría realizada el 24 de febrero de 2006, reportando curvas de perfil irregular, de hipoacusia severa por PTA de 3 de tipo mixto, predominio conductivo.

Antecedentes de importancia: Tío materno con hipoacusia probablemente postinfecciosa, hermana diabética e hipertensa, madre con cáncer cervicouterino.

Ama de casa, estudió primaria, niega aplicación de ototóxicos ni exposición a ruidos.

Infecciones de vías aéreas superiores frecuentes, otorrea izquierda a los 8 años, cirugía de oído no especificada de los 8 a los 14 años, 2 en cada oído, Gesta. III, Partos: III, Cesárea y abortos: 0, resto negados.

Exploración física: Paciente femenina tranquila, cooperadora, conducta auditiva de hipoacúsico medio a severo, voz y lenguaje sin alteraciones.

Otoscopia. Perforación timpánica en cuadrante posterosuperior y caja húmeda con placas micóticas en oído medio y externo derechos, membrana timpánica izquierda con perforación posterosuperior, caja seca.

Audiometría. Curvas de perfil irregular, de hipoacusia severa bilateral por PTA de 3 de tipo conductivo derecha y mixto, predominio conductiva izquierda.

Logoaudiometría: Máxima discriminación fonémica del 100% a 100 dB para ambos oídos.

Diagnóstico. Secuelas de otitis media crónica bilateral.

Otitis media micótica crónica derecha.

Indicaciones. Uso de auxiliar auditivo tipo curveta el Phoenix 203 para oído izquierdo, molde con ventilación.

Control audiológico cada 6 meses o antes en caso necesario.

Continuar en tratamiento otorrinolaringológico estricto.

ATENTAMENTE
DR. VÍCTOR MANUEL VALADEZ JIMÉNEZ
MÉDICO EN COMUNICACIÓN, AUDIOLÓGIA, OTONEUROLOGÍA Y FONIATRÍA
Ced. Profesional: 3445599

Name

Address: Address Zip City
County Country

Tel: Phone No

Fax: Fax No

No: No

PATIENT DATA

Family Name: Tapia
First Name(s): Adriana
Address:

Sex: F
BirthDate: / /

ID no: 0000195
Date: 01/03/2006

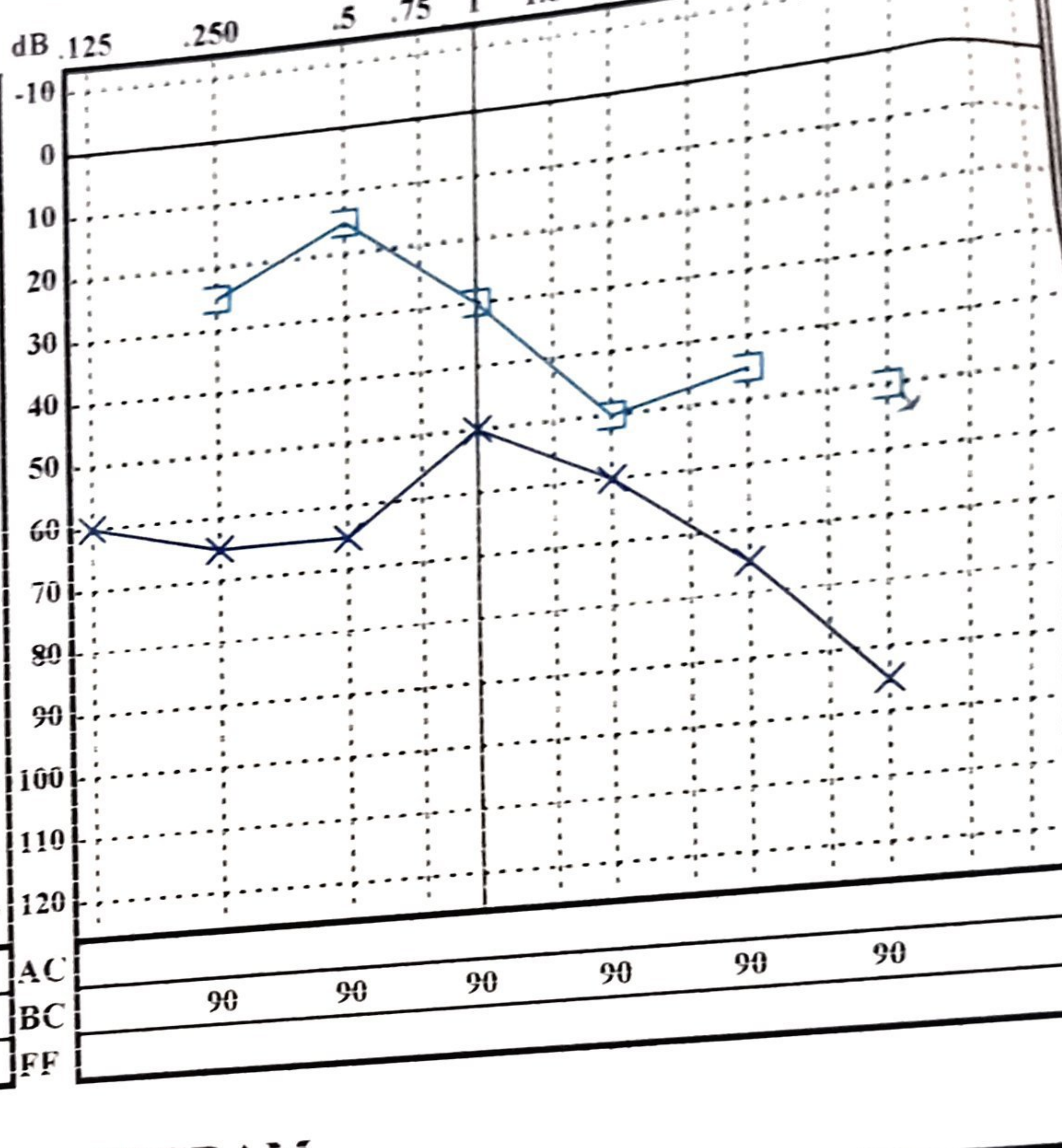
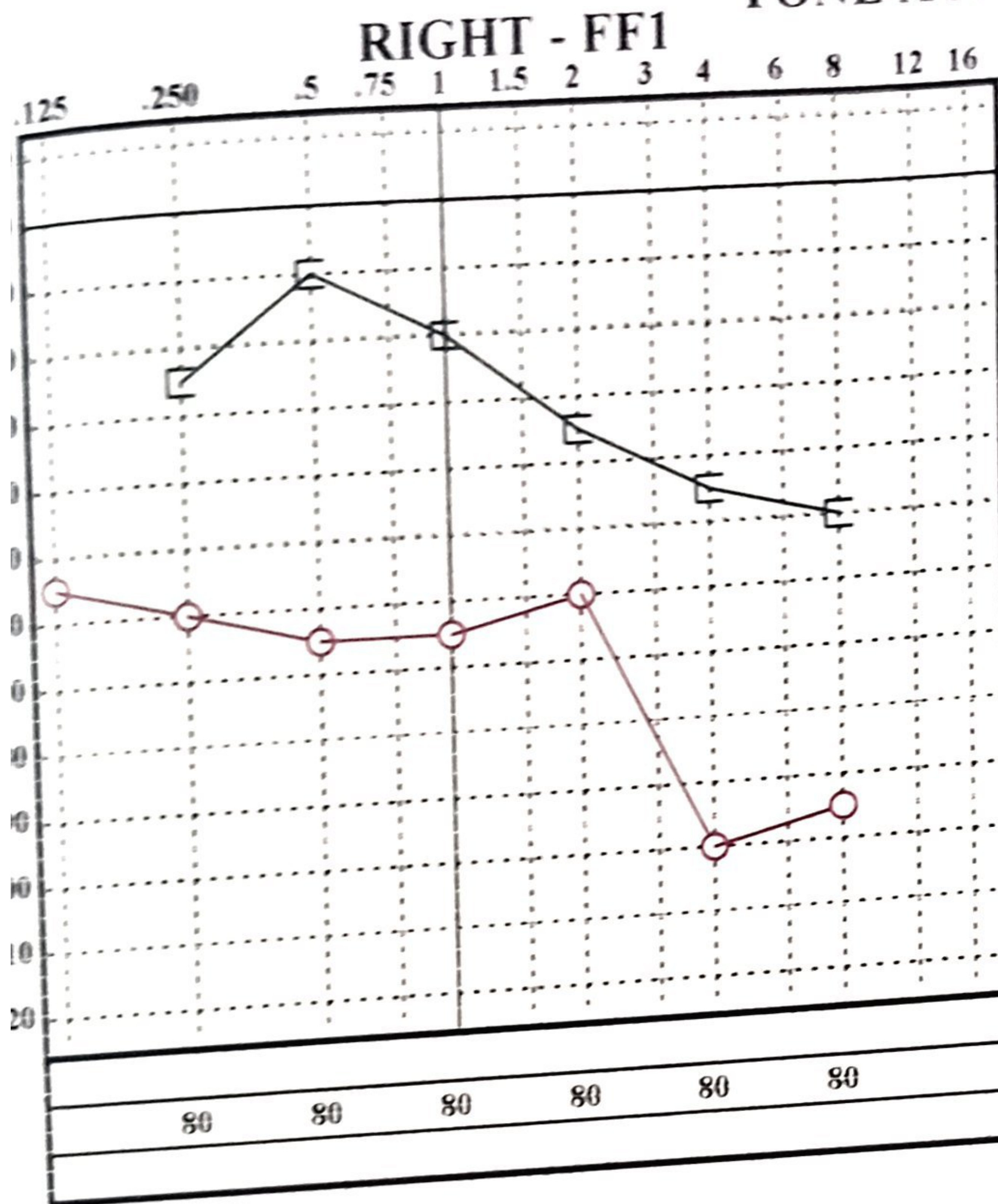
Title:
Examiner:

Tel:
Instrument: Audiometer AUDIOMETRO

TONE AUDIOGRAM

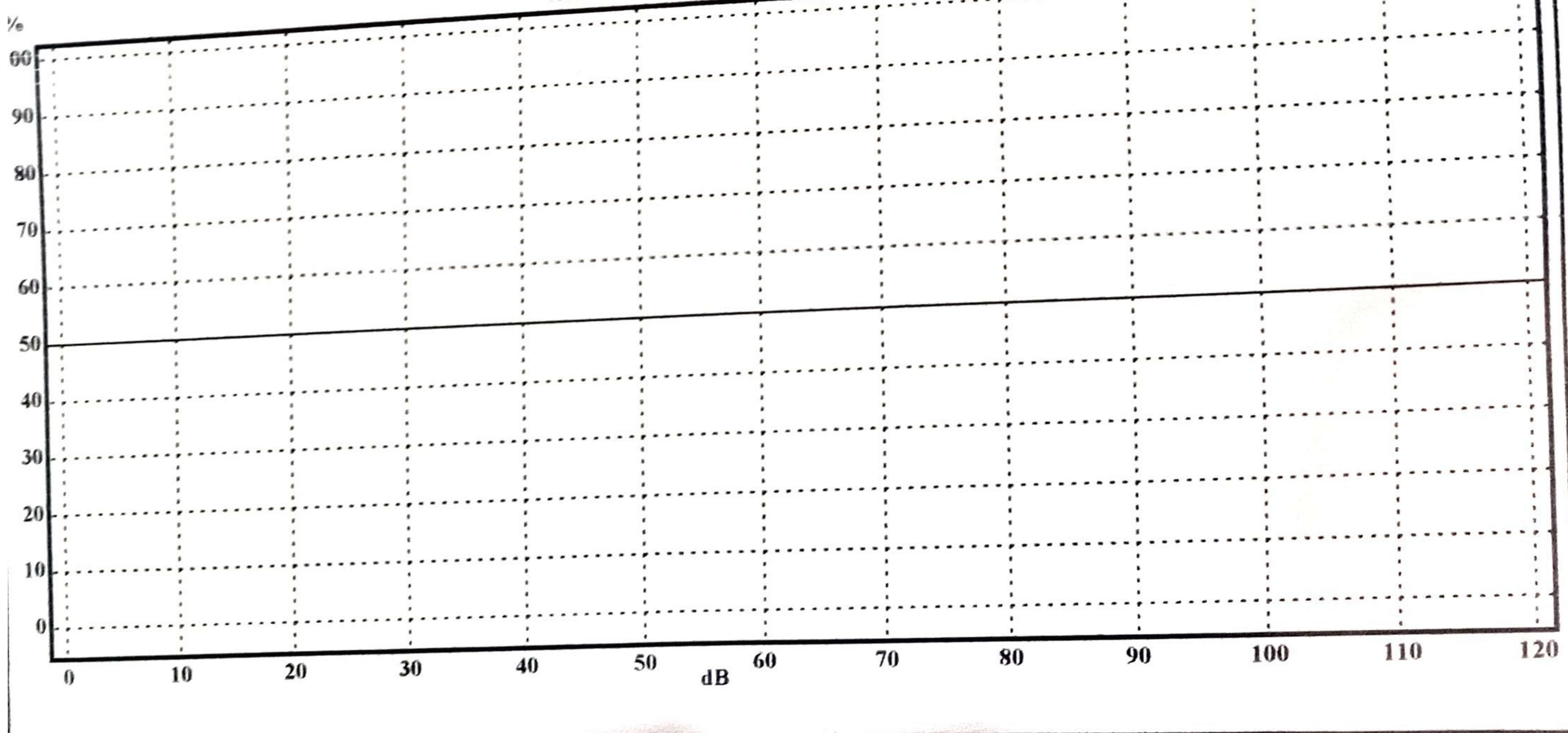
RIGHT - FF1

LEFT - FF2



AC					
BC	90	90	90	90	90
FF					

SPEECH AUDIOGRAM



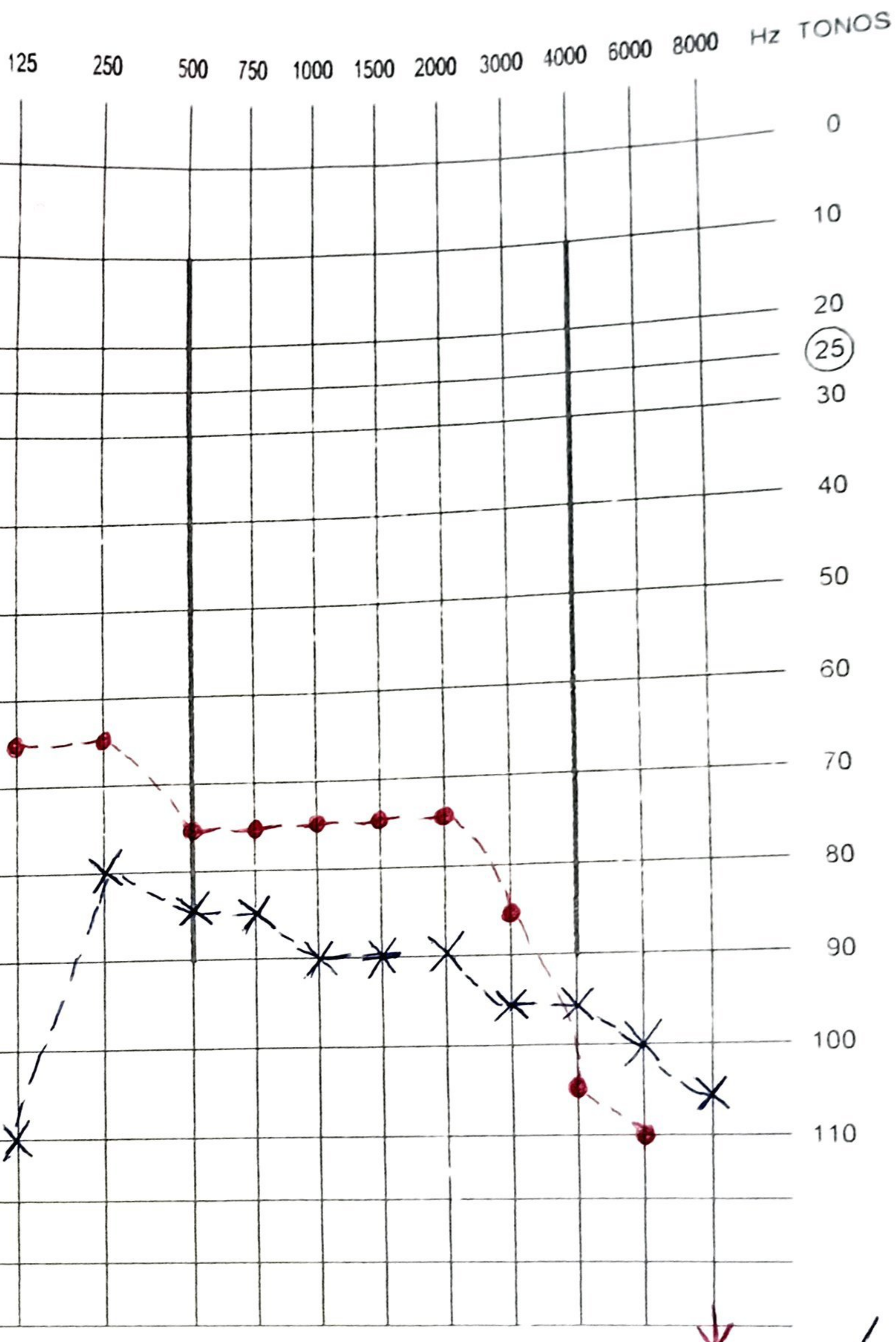
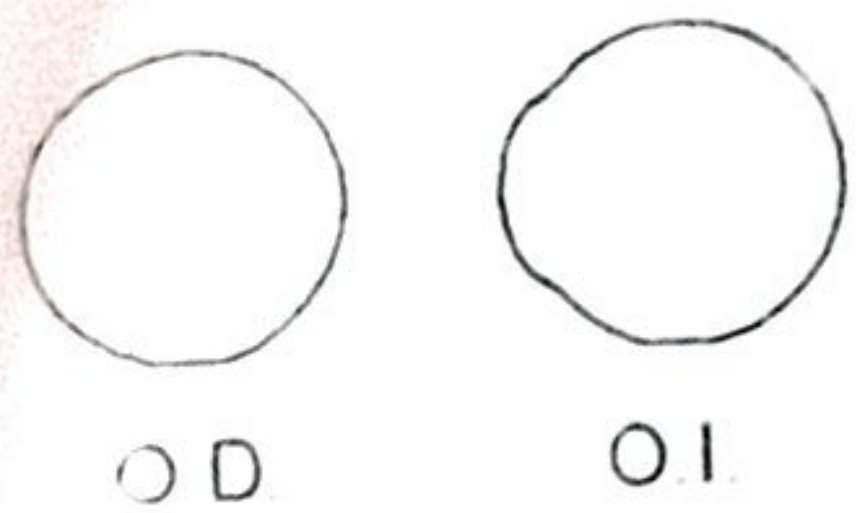
FECHA: 12-Mayo-2023
 NOMBRE: Sra. Adriana Tapia Mora
 FECHA NAC: 21-Abril-1969
 TEL: 554-021-33-49
 DOM: C. 18 de Julio # 8, Col. Atamira
 Naucalpan, CDMX.

AÉREA
 HUESO
 MCL
 UCL

DER
 O
 Δ
 <
 [
 MR
 UR
 IZO
 X
 □
 >
]
 ML
 UL

ENMASCARADO
 ENMASCARADO

OTOSCOPIA



O. Der. Hipoacusia avanzada de severa hasta restos auditivos.
 O. Izq. Hipoacusia profunda se mantiene en severa y vuelve a caer hasta profunda. Se recomienda usar Aux. Aud. Rexton / Arena HP-SP uno en cada oído. Costo por equipo como \$ 9,800.-